HRVATSKI KINOLOŠKI SAVEZ

CROATIAN KENNEL CLUB

BROJ **21/3649**
NR.

POTVRDA

CONFIRMATION

KOJOM SE POTVRĐUJE DA JE PAS
WHICH CERTIFIES THAT THE DOG

FULLCOOL WELL DONE

PASMINA **LABRADOR RETRIEVER**
BREED

BROJ **HR 20319 LR**
NR.

OŠTENJEN **24.03.2020**
DATE OF BIRTH

VLASNIKA **JACOBI SABINE**
OWNED BY

ADRESA **LEITENWEG 10**
ADDRESS

MJESTO **A- 7551 STEGERBACH**
PLACE

DANA **14.07.2021**
DATE

ISPUNIO UVJETE ZA MLADOG PRVAKA HRVATSKE U LJEPOTI (CHM-HR).

HAS FULFILLED THE CONDITIONS TO OBTAIN CROATIAN JUNIOR CHAMPIONSHIP

TITLE (CHM - HR)

OVA POTVRDA NE OMOGUĆUJE PRIJAVLJIVANJE PSA U RAZRED PRVAKA NA IZLOŽBAMA PASA.

THIS CONFIRMATION DOESN'T ALLOW ENTRY OF A DOG IN CHAMPION CLASS

ON SHOWS.

ZA POVJERENSTVO PRIREDBI I KADROVA:

TAJANA MATEJČIĆ

HRVATSKI KINOLOŠKI SAVEZ
3
ZAGREB

LABOKLIN
LABOR FÜR KLINISCHE DIAGNOSTIK GMBH & CO. KG

05LABOKLIN . Postfach 253 . 4021 Linz
Tierärzte
Dres. Utzmann / Tiefenbacher
Fehringer Str. 12
8280 Fürstenfeld
Österreich

Postfach 253
4021 Linz
Fax: 0732-717322
Tel: 0732-717242-0

Untersuchungsbefund
Nr.: 2104-A-80507
Datum Eingang: 19-04-2021
Datum Befund: 21-04-2021

Angaben zum Patienten:	Hund	männlich	* 24.03.20
	Labrador Retriever		
Patientenbesitzer:	Jacobi, Sabine		
Probenmaterial:	EDTA-Blut		
Probenentnahme:	20-07-2020		

Parameter	Ist-Wert	Normwert

Nachbestellung vom 19.04.2021 zu Befund-Nr. 2007-A-39463
Originalprobe eingegangen am: 21.07.2020

Name: **Fullcool Well Done**

ZB-Nummer: **HR 20319 LR**

Chip-Nummer: **191100002021776**

Tattoo-Nummer: **---**

Haarlänge I (Kurzhaar/Langhaar) - PCR

HlHd1 SNP G284T: **L/L**

Interpretation:
Untersucht werden die Allele L (kurzhaarig) und l (langhaarig)
im FGF5 Gen.
Allelische Reihe: L dominant über l

ausschließlich Genotyp L/L: Der untersuchte Hund ist reinerbig
(homozygot) für das L-Allel für kurzhaarig.

genau einmal Genotyp L/l: Der untersuchte Hund ist mischerbig
(heterozygot) für das L-Allel und das l-Allel, er gibt die Anlage
für langhaarig an 50% seiner Nachkommen weiter.

mehr als einmal Genotyp L/l: Der untersuchte Hund ist an mehr als
einem Genort mischerbig (heterozygot) für das L-Allel und das l-Allel,
er kann die Anlage für langhaarig an seine Nachkommen weitergeben.

mindestens einmal Genotyp l/l: Der untersuchte Hund ist reinerbig

(homozygot) für das l-Allel für langhaarig.

Bitte beachten Sie:
Bei folgenden Rassen wurden weitere Mutationen nachgewiesen,
die für die Ausprägung von Langhaar verantwortlich sind:
Afghane, Akita Inu, Alaskan Malamute, Chow Chow, Eurasier,
Französische Bulldogge, Husky, Prager Rattler, Shar Pei, Samojede
Es ist nicht auszuschließen, dass diese Mutationen in weiteren
Rassen verbreitet sind.

Das Ergebnis gilt nur für das im Labor eingegangene Probenmaterial. Die Verantwortung für die Richtigkeit der Angaben zu den eingesandten Proben liegt beim Einsender. Gewährleistungsverpflichtungen dafür können nicht übernommen werden. Schadensersatzverpflichtungen sind, soweit gesetzlich zulässig, auf den Rechnungswert der durchgeführten Untersuchung/en beschränkt, im Übrigen haften wir nur für Vorsatz und grobe Fahrlässigkeit, soweit gesetzlich möglich.

Weitere Genveränderungen, die ebenfalls die Ausprägung der Erkrankung/Merkmale beeinflussen können, können nicht ausgeschlossen werden. Die Untersuchung/en erfolgte/n nach dem derzeitigen allgemeinen wissenschaftlichen Kenntnisstand.

Das Labor ist für die auf diesem Befund aufgeführten Untersuchungen akkreditiert nach DIN EN ISO/IEC 17025:2018
(ausgenommen Partnerlabor-Leistungen).

Zuchtverbandsrabatte wurden für rabattfähige Leistungen berücksichtigt!

Das Methoden-Abkürzungsverzeichnis finden Sie unter www.laboklin.com in der Rubrik "Leistungen".

Die Untersuchungsergebnisse beziehen sich auf das uns eingesandte Probenmaterial Dieses war untersuchungsfähig, sofern nichts anderes angegeben ist. Die Richtigkeit der Angaben zu den Proben verantwortet der Einsender. Dieser Prüfbericht darf nur vollständig und unverändert weitergegeben werden. Abweichende Vorgehensweisen bedürfen der schriftlichen Genehmigung der Laboklin GmbH & Co. KG.

LABOKLIN ist ein nach DIN EN ISO/IEC 17025:2018 akkreditiertes Labor, mit Nummern D-PL-13186-01-01 und D-PL-13186-01-02. Diese Akkreditierung bezieht sich auf alle in der Akkreditierungsurkunde aufgeführten Prüfverfahren.

*** ENDE des Befundes ***

Fr. MSc Michelle Meißler
Abt. Molekularbiologie

*** Neues aus dem Labor ***

PCR-Diagnostik für equine Herpesviren

Aufgrund des aktuell erhöhten Bedarfs an PCR-Tests für EHV1 und EHV4 führen wir diese Untersuchung zur Zeit bis zu 4x täglich für Sie durch. Ergebnisse liegen in der Regel innerhalb von 1-2 Arbeitstagen nach Probeneingang im Labor vor.

Rechnung an /#083245 Frau Sabine Jacobi

BEFUNDBOGEN AUGENUNTERSUCHUNG

Certificate of eye examination

European College of Veterinary Ophthalmologists

Arbeitskreis Veterinärophthalmologie (AKVO)
Veterinärmedizinische Universität Wien
Klinik für Chirurgie und Augenheilkunde
Veterinärplatz 1, 1210 Wien
Telefon. +43 1 250775330
Telefax. +43 1 250775390

ECVO Reg.Nr.Untersuchung reg.no.examination

O-A Nr. 1025592

ECVO Reg.Nr.Untersucher reg.no.examiner: A6

Tier animal

Name: Fullcool Well Done

Rasse breed: Labrador Retriever

Zuchtverband breed club: Österreichischer Retriever Club

Zuchtbuch Nr. registration no.: LR 14273

Farbe colour: Schwarz

Mikrochip Nr. microchip no.: 191100002021776

Tätowier Nr. tattoo:

Wurfdatum date of birth: Tag day 24 - Monat month 03 - Jahr year 2020

Geschlecht sex: ☐ Weiblich female ☒ Männlich male

Bisherige Untersuchungen previous examination: ☐ Nein no ☒ Ja yes: ☒ Frei unaffected ☐ Zweifelhaft undetermined ☐ Vorläufig nicht frei suspicious ☐ Nicht frei affected

Wenn abnormal: Datum, Zert. Nr. + Reg. Nr. Unters. ..... if abnormal: date, cert.no. + reg. no. examin

DNA-Tests: dna-tests: ☒ Nein no ☐ Ja yes: Typ, Datum ..... type, date

Eigentümer/Besitzer owner/agent

Name: Sabine Jacobi

Adresse address: Leitenweg 10

Land, PLZ country, ZIP: Land country AT - Postleitzahl ZIP code 7551 - Wohnort town Stegersbach

Der Unterzeichnende wurde über die Bestimmungen des nationalen Untersuchungsprogrammes (AKVO) und des European College of Veterinary Ophthalmologists (ECVO) informiert und ist damit einverstanden. Er bestätigt, dass das zur Untersuchung vorgestellte Tier das oben beschriebene ist. Dieses Zertifikat wird zum Zweck der Befundung für die Zucht ausgestellt und elektronisch gespeichert. Die angegebenen personenbezogenen Daten werden zum Zweck der Vertragserfüllung gemäß Artikel 6 Absatz 1 Buchstabe b DSGVO verarbeitet. Eine Weitergabe der Daten an Dritte erfolgt nur, sofern dies zum Zweck der Vertragsabwicklung erforderlich ist, eine gesetzliche Verpflichtung besteht oder ein überwiegendes Interesse des AKVO und der Vetmeduni Vienna vorliegt. Die anonymisierten Untersuchungsergebnisse können durch den AKVO, das ECVO und VetZ ausgewertet und veröffentlicht werden.

The undersigned has been informed and agrees to the rules of the national eye scheme (AKVO) and the European College of Veterinary Ophthalmologists (ECVO). The undersigned confirms that the animal submitted for examination is the one described above. This certificate is issued for breeding-related diagnostic purposes and stored electronically. The personal data provided are processed for the purpose of fulfilling the contract in accordance with Article 6 (1) lit b GDPR. The data will only be passed on to third parties if this is necessary for the performance of the contract or for compliance with a legal obligation or for the purposes of the legitimate interests pursued by AKVO and Vetmeduni Vienna. The anonymised test results can be evaluated and published by AKVO, ECVO and VetZ.

Datum, Unterschrift Eigentümer/Besitzer date, signature owner/agent

Untersuchung examination

Datum date: Tag day 24 - Monat month 03 - Jahr year 2023

Standardmethode: method minimal: Mydriatikum, Indirekte Ophthalmoskopie, Spaltlampen-Biomikroskopie ≥ 10x
mydriatic, indirect ophthalmoscopy and binocular biomicroscopy ≥ 10x

Zusätzlich: optional:
- ☒ Untersuchung vor Weitstellung
- ☐ Direkte Ophthalmoskopie
- ☐ Gonioskopie (ohne Mydriatikum)
- ☐ Tonometrie (ohne Mydriatikum)
- ☐ Weitere: .....

Kontrolle der Tätowierung check tattoo: ☐ Richtig correct ☐ Teilweise/unleserlich partly/unreadable ☐ Falsch incorrect ☐ Fehlt absent

Kontrolle des Mikrochips check microchip: ☒ Richtig correct ☐ Falsch incorrect ☐ Fehlt absent

Bei Anwendung einer weiteren Methode ist dieses Formular nur zusammen mit einer präzisierenden Urkunde gültig.
if an other method is used, this form only has value with a specifying certificate.

RECHTES AUGE (OD) right eye

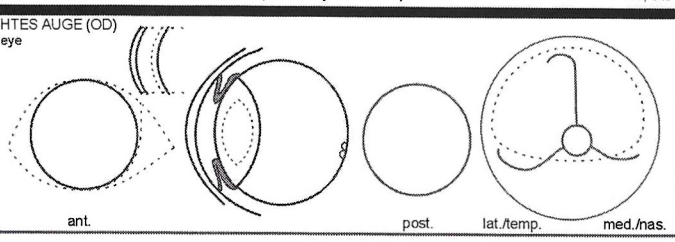

LINKES AUGE (OS) left eye

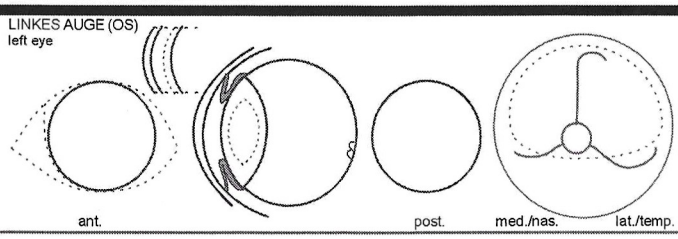

Anmerkungen: descriptive comments .....

Augenerkrankung Nr.: eye disease no.: ..... ☐ Geringgradig mild ☐ Hochgradig severe

8. ICAA: Lig. Pectinatum Anomalie PLA ☐ Geringgradig mild ☐ Mittelgradig moderate ☐ Hochgradig severe

Kammerwinkelweite ICA width ☐ Eng (mittelgradig) narrow (moderate) ☐ Verschlossen (hochgradig) closed (severe)

Erbliche und vermutlich erbliche Augenerkrankungen: Known and presumed hereditary eye diseases — Bescheinigt für 12 Monate Results valid for 12 months

	* FREI	** ZWEIFELHAFT	* NICHT FREI	
1. Membrana Pupillaris Persistens (MPP)	☒	☐	☐	☐ Iris ☐ Linse ☐ Kornea ☐ Lamina
2. Persistierende hyperpl. Tunica vasculosa lentis/primärer Glaskörper (PHTVL/PHPV)	☒	☐	☐	☐ Grad 1 ☐ Grad 2-6
3. Katarakt (kongenital)	☒	☐	☐	
4. Retinadysplasie (RD)	☒	☐	☐	☐ (Multi)fokal ☐ Geografisch ☐ Total
5. Hypoplasie/Mikropapille	☒	☐	☐	
6. Collie Augenanomalie (CEA)	☒	☐	☐	☐ Choroid. Hypoplasie ☐ Kolobom ☐ Sonstige
7. Sonstige: ..... other	☒	☐	☐	
.....	☒	☐	☐	
8. Kammerwinkelanomalie (ICAA) (nur nach Gonioskopie)	☐			☐ Geringgradig ☐ Mittelgradig ☐ Hochgradig
	UNAFFECTED	UNDETERMINED	AFFECTED	

	* FREI	*** VORLÄUFIG NICHT FREI	* NICHT FREI	
11. Entropium/Trichiasis	☒	☐	☐	
12. Ektropium/Makroblepharon	☒	☐	☐	
13. Distichiasis/ektopische Zilien	☒	☐	☐	
14. Korneadystrophie	☒	☐	☐	☐ Cortikalis ☐ Pol. post. ☐ Sutura ant. ☐ Punctata ☐ Nuklearis ☐ Sonstige
15. Katarakt (nicht-kongenital)	☒	☐	☐	
16. Linsenluxation (primär)	☒	☐	☐	
17. Retinadegeneration (PRA)	☒	☐	☐	
18. Sonstige: ..... other	☒	☐	☐	
.....	☒	☐	☐	
	UNAFFECTED	UNDETERMINED	AFFECTED	

Erklärungen interpretation

* „Frei": Keine Anzeichen der genannten als erblich angesehenen Augenerkrankung. „Nicht frei": Die klinischen Anzeichen der genannten als erblich angesehenen Augenerkrankung sind vorhanden.
"Unaffected" signifies that there is no clinical evidence of the presumed inherited eye disease(s) specified, whereas "affected" signifies that there is such evidence.

** Sehr geringe klinische Anzeichen, die möglicherweise auf die genannte als erblich angesehene Augenerkrankung zutreffen, die Veränderungen sind aber nicht ausreichend spezifisch.
The animal displays clinical features that could possibly fit the presumed inherited eye disease(s) mentioned, but the changes are inconclusive.

*** Das Tier zeigt geringfügige aber spezifische klinische Anzeichen der genannten als erblich angesehenen Augenerkrankung. Eine Diagnose erfordert die Kontrolle der weiteren Entwicklung in ..... Monaten.
The animal displays minor, but specific clinical signs of the presumed inherited eye disease(s) mentioned. Further development will confirm the diagnosis. Reexamination in ..... months.

Für weitere Informationen bitte wenden an:

TIERAUGENDOC
Dr. Petra Grinninger, Dip ECVO
Hauptstr. 44/13
A-8302 Nestelbach
+43-6805040613

Untersucher examiner

Der/Die Unterzeichnende hat das oben genannte Tier nach den Richtlinien des Programmes zur Erfassung erblicher Augenerkrankungen heute selbst untersucht und die genannten Befunde erhoben.
The undersigned has today examined the above mentioned animal for the hereditary eye disease scheme with the results as shown.

Name name: Dr. Petra Grinninger

Ort place: Nestelbach

07-2019 © ECVO

Unterschrift Untersucher, autorisiert durch ECVO
signature examiner, authorized by ECVO

KINOLOŠKA ZVEZA SLOVENIJE

MLADINSKI ŠAMPION SLOVENIJE V LEPOTI

CH. JUNIOR SLO

Št.: 6398

FCI

FULLCOOL WELL DONE - ÖHZBLR14273

Ime psa/psice

*Je na naslednji razstavi osvojil naziv **PRM - SLO:***

Pasma LABRADOR RETRIEVER

Poležen 24.3.2020 Spol M

dne 3.7.2021

prireditev ROGLA I

dne 2.7.2021

prireditev ROGLA

dne

prireditev

Lastnik SABINE JACOBI
LEITENWEG 10, AT-AT-7551
STEGERSBACH

S tem je navedeni pes/psica izpolnil/a vse pogoje za dosego naziva MLADINSKI ŠAMPION SLOVENIJE V LEPOTI (CH. J. SLO)

Odgovorna oseba KZS

2

KZS - FCI
KINOLOŠKA ZVEZA SLOVENIJE

Vodice, 3.7.2021

KINOLOŠKA ZVEZA SLOVENIJE

MLADINSKI ŠAMPION SLOVENIJE V LEPOTI

CH. JUNIOR SLO

Št.: 6398

FCI

FULLCOOL WELL DONE - ÖHZBLR14273

Ime psa/psice

*Je na naslednji razstavi osvojil naziv **PRM - SLO:***

Pasma LABRADOR RETRIEVER

Poležen 24.3.2020 Spol M

dne 3.7.2021

prireditev ROGLA I

dne 2.7.2021

prireditev ROGLA

dne

prireditev

Lastnik SABINE JACOBI
LEITENWEG 10, AT-AT-7551
STEGERSBACH

S tem je navedeni pes/psica izpolnil/a vse pogoje za dosego naziva MLADINSKI ŠAMPION SLOVENIJE V LEPOTI (CH. J. SLO)

Odgovorna oseba KZS

2

KZS - FCI
KINOLOŠKA ZVEZA SLOVENIJE

Vodice, 3.7.2021

HUNGARIAN KENNEL CLUB

MAGYAR EBTENYÉSZTŐK ORSZÁGOS EGYESÜLETEINEK SZÖVETSÉGE

mint a Fédération Cynologique Internationale (FCI) tagja



Igazoljuk, hogy Sabine Jacobi

Fullcool Well Done

nevű

ÖHZB/LR 14273 számú, Labrador retriever fajtájú kutyája

az alábbi kiállításokon a HPJ címet nyerte:

1.	***SÁRVÁR 3xCACIB-I. 2021. július 16. péntek***	***Bíró/ Judge: Harsányi Péter***
2.	***SÁRVÁR 3xCACIB-II. 2021. július 17. szombat***	***Bíró/ Judge: Dr. Balogh Zsuzsanna***
3.	***SÁRVÁR 3xCACIB-III. 2021. július 18. vasárnap***	***Bíró/ Judge: Mr. Bojan Matakovic***

Ezzel a 2021.07.18. naptól kezdve fenti kutya törzskönyvi neve előtt a

Hungária Junior Champion

címet jogosan viselheti.

A kutya teljes neve: HJCH Fullcool Well Done

[DSS-CH-18954]

a MEOE Szövetség nevében:

Korózs András

A MEOESz elnöke

№ 34246

CROATIAN KENNEL CLUB

Ur.Br. 20/2910
Ref.No. _____

POTVRDA
CONFIRMATION

KOJOM SE POTVRĐUJE DA JE PAS
WHICH CERTIFIES THAT THE DOG

FULLCOOL WELLDONE

PASMINA / BREED: **LABRADOR RETRIEVER**

BROJ / PED.NO.: **ÖHZB LR 14273/A**

OŠTENJEN / DATE OF BIRTH: **24.03.2020.**

VLASNIKA / OWNER: **JACOBI SABINE**

ADRESA / ADDRESS: **LEITENWEG 10**

MJESTO / PLACE: **A –7551 STEGERSBACH**

DANA / DATE: **03.08.2020.**

ISPUNIO UVJETE ZA TITULU **KINOLOŠKA NADA HRVATSKE.**
HAS FULFILLED THE CONDITIONS TO OBTAIN **FUTURE HOPE OF CROATIA** TITLE.

OVA POTVRDA NE VRIJEDI ZA PRIJAVLJIVANJE PSA U RAZRED PRVAKA NA IZLOŽBAMA PASA.
THIS CONFIRMATION IS NOT VALID FOR AN ENTRY OF A DOG IN CHAMPION CLASS ON SHOWS.

ZA POVJERENSTVO PRIREDBI I KADROVA :
FOR COMMISSION OF EVENTS AND JUDGES:

TAJANA MATEJČIĆ

HRVATSKI KINOLOŠKI SAVEZ
3
ZAGREB

Österreichischer
Kynologenverband

Österreichischer Champion

Name:	FULLCOOL WELL DONE	ÖHZB/LR 14273
Rasse:	Labrador Retriever	Rüde
Wurfdatum:	24.03.2020	
Besitzer:	JACOBI SABINE	
	A-7551 STEGERSBACH,	
	LEITENWEG 10	

Es erhielt der Hund

am	23.10.2021	das Prädikat CACA (ZK) in	Salzburg (Bartosova Daniela, SK)
am	24.10.2021	das Prädikat CACA (ZK) in	Salzburg (Doval Sanchez Jose Miguel, E)
am	12.11.2021	das Prädikat CACA (ZK) in	Tulln an der Donau (Mag. Dr. Schimpf Otto, A)
am	13.11.2021	das Prädikat CACA (ZK) in	Tulln an der Donau (Krumpak Barbara, SLO)
am	14.11.2021	das Prädikat CACA (ZK) in	Tulln an der Donau (Carroll Dorothea, IRL)
am	09.04.2022	das Prädikat CACA (OF) in	Salzburg (Masia Giuseppe, I)
am	10.04.2022	das Prädikat CACA (OF) in	Salzburg (Getzinger Doris, A)
am	07.05.2022	das Prädikat CACA (OF) in	Oberwart (Sterguljc Tina, SLO)
am	24.07.2022	das Prädikat CACA (OF) in	Klagenfurt (Rocchi Daila, HR)
am	02.04.2023	das Prädikat CACA (OF) in	Salzburg (Bartosova Daniela, SK)

Mit Erfüllung der Voraussetzungen wird dem Hund hiermit der Titel Österreichischer Champion verliehen.

07. April 2023

Für den Österreichischen Kynologenverband:

Präsident

Generalsekretär/Referent

Frau
Mag.iur. Elke Ackerl
Badeweg 430
8462 Gamlitz
Zuchtwartin für Labrador Retriever

ÖSTERREICHISCHER RETRIEVERCLUB (ÖRC)

BEGLEITSCHREIBEN FÜR RÖNTGENAUFNAHMEN ZUR UNSTERSUCHUNG AUF HÜFTGELENKSDYSPLASIE, ELLBOGENDYSPLASIE UND OCD

NAME DES BESITZERS: Sabine Jacobi/Günter Hajostek

TELEFON: 00436503773271 E-MAIL: sabine.jacobi@dreamofmountain.com

ANSCHRIFT: 7551 Stegersbach, Leitenweg 10

RASSE: Labrador Retriever CHIP-NR: 191100002021776

NAME DES HUNDES: Fullcool Well Done FARBE: schwarz

ÖHZB-NR: ÖHZB LR 14273 GESCHLECHT: Rüde WURFDATUM: 24.03.2020

Der oben umrandete Teil ist vom Tierarzt anhand des Abstammungsnachweises und der Tätowier- bzw. Mikrochipnummer zu kontrollieren!
Die Röntgenuntersuchung ist vom Tierarzt im Abstammungsnachweis zu vermerken!

Auszufüllen vom Tierarzt:	
MIKROCHIPNUMMER: 191100002021776	
DATUM DER RÖNTGENAUFNAHME: 25.3.2021	
SICHERSTELLUNG DER IDENTITÄT DES HUNDES AM RÖNTGENBILD DURCH	☒ SCHRIFTEINBLENDUNG
ZAHNSTELLUNG: ☒ SCHERE ☐ ZANGE ☐ VORBISS ☐ RÜCKBISS FEHLENDE ZÄHNE: ☒ KEINE ☐ ES FEHLEN (bitte detailliert angeben):	

- Das Mindestalter des Hundes am Tag der Aufnahme beträgt 12 Monate
- Die HD-Röntgenaufnahme wird in Vollnarkose mit ausreichender Relaxion durchgeführt. Extremitäten gestreckt und eingedreht, Format 30 x 40.
  Die Kniescheiben müssen erkennbar sein und es muss zumindest der letzte Lendenwirbel vollständig abgebildet sein.
- Ellbogengelenke: Seitenaufnahmen: Orthograd gelagert (im rechten Winkel), Öffnungswinkel von ca. 45° (gebeugt) und zweite Aufnahme mit 90° – 110° (gestreckt) zwischen Ober- u. Unterarm. Der Proc. anconaeus (Ankerfortsatz) muss sichtbar sein und sein Verlauf nachvollziehbar, Ellbogengelenke direkt auf die Röntgenkasette lagern, jedes Ellbogengelenk soll separat geröntgt werden. Craniocaudale Aufnahme (aufgerichtete Lagerung in Brust - Bauchlage): Innenrotation um ca. 15° (Oberarm einwärts gedreht), bei dieser a.p. Aufnahme muss jedes Gelenk separat geröntgt werden.
- Schultergelenke im medio-lateralen Strahlengang, Extremität gut vorgezogen.(Röntgen nicht verpflichtend)

Die Befundung kann erfolgen durch:
- **Dr. med. vet. Adalbert Fellner**, 4972 Utzenaich, Sigmundsberg 21
- **Univ. Doz. Dr. Ewald Köppel**, 8600 Bruch/Mur, Landskrongasse 6
- **Dr. med.vet Peter Szabados**, 6020 Innsbruck, Geystraße 1

- Überbefundung (Zweitgutachten) erfolgt ausschließlich durch **Univ.Doz. Dr.med.vet Wolfgang Henninger.**

- Die Röntgenbilder sind von einem in Österreich niedergelassenen Tierarzt anzufertigen und mit diesem Begleitschein unterschrieben vom Tierarzt und Besitzer/Halter an die befundende Stelle zu schicken. Bitte nehmen Sie zur Röntgenuntersuchung die Original-Ahnentafel mit – Die Untersuchung wird auf der Rückseite vermerkt und vom Tierarzt unterschrieben.
- Der Besitzer oder Halter des Hundes erteilt die Erlaubnis, dass die Röntgenaufnahmen bei der befundenden Stelle verbleiben.
- Den Befund sowie die Honorarnote erhält der Besitzer direkt von der befundenen Stelle.
- Der Hundebesitzer verpflichtet sich die Kosten für Röntgen, Befunderstellung zzgl. Portospesen zu tragen und den ÖRC in dieser Hinsicht schad- und klaglos zu halten.
- Eine Kopie der Befunde ergeht an den Zuchtwart.
- Der Hundebesitzer erklärt sich einverstanden, dass die Befundergebnisse in der ÖRC-Datenbank gespeichert und im „Retriever" veröffentlicht werden.

Der Hundebesitzer erklärt mit seiner Unterschrift, dass der zu untersuchende Hund noch keiner gleichwertigen Untersuchung unterzogen und dass der Hund an keiner in Betracht kommenden Extremität einer Operation unterzogen wurde und dass er diese Röntgenbegleitschreiben voll inhaltlich anerkennt.

25.3.21

Dipl. Tzt. Dr. Peter Szabados
Fachtierarzt für Kleintiere
A-6020 Innsbruck, Geystraße 1
Auto Tel. 0664 / 34 16 100
Fax DW 15

Datum, Unterschrift, Stempel des Tierarztes

Unterschrift des Besitzers

Österreichischer
Kynologenverband

Österreichischer Champion

Name:	FULLCOOL WELL DONE	ÖHZB/LR 14273
Rasse:	Labrador Retriever	Rüde
Wurfdatum:	24.03.2020	
Besitzer:	JACOBI SABINE	
	A-7551 STEGERSBACH,	
	LEITENWEG 10	

Es erhielt der Hund

am	23.10.2021	das Prädikat CACA (ZK) in	Salzburg (Bartosova Daniela, SK)
am	24.10.2021	das Prädikat CACA (ZK) in	Salzburg (Doval Sanchez Jose Miguel, E)
am	12.11.2021	das Prädikat CACA (ZK) in	Tulln an der Donau (Mag. Dr. Schimpf Otto, A)
am	13.11.2021	das Prädikat CACA (ZK) in	Tulln an der Donau (Krumpak Barbara, SLO)
am	14.11.2021	das Prädikat CACA (ZK) in	Tulln an der Donau (Carroll Dorothea, IRL)
am	09.04.2022	das Prädikat CACA (OF) in	Salzburg (Masia Giuseppe, I)
am	10.04.2022	das Prädikat CACA (OF) in	Salzburg (Getzinger Doris, A)
am	07.05.2022	das Prädikat CACA (OF) in	Oberwart (Sterguljc Tina, SLO)
am	24.07.2022	das Prädikat CACA (OF) in	Klagenfurt (Rocchi Daila, HR)
am	02.04.2023	das Prädikat CACA (OF) in	Salzburg (Bartosova Daniela, SK)

Mit Erfüllung der Voraussetzungen wird dem Hund hiermit der Titel Österreichischer Champion verliehen.

07. April 2023

Für den Österreichischen Kynologenverband:

Präsident

Generalsekretär/Referent

Österreichischer Retriever Club (ÖRC)

Befundbogen zur HD-Untersuchung

Name des Hundes: **Fullcool Well Done** Chip. Nr: **19110002021776**
ZB Nr: **LR 14273** Wurftag: **24.3.2020** Geschlecht: **Rüde**
Besitzer: **Jacobi Sabine u. Günter Hajostek, Leitenweg 10, 7551 Stegersbach**
Datum der Aufnahme: **24.3.2021** Aufnahme erstellt durch: **Dr. Szabados**

Technische Qualität des Bildes: ausreichend ☑ schlecht beurteilbar ☐ nicht beurteilbar ☐

		li	re		li	re
Beurteilung der Lagerung:	symmetrisch	☑	☑	asymmetrisch (Becken verkippt)	☐	☐
(gestreckte Gliedmaßen)	gut gestreckt	☑	☑	ungenügend gestreckt	☐	☐
	gut eingedreht	☑	☑	ungenügend eingedreht	☐	☐
Beurteilung der Pfanne:						
Gesamteindruck	tief	☑	☑	flach	☐	☐
vord.Pfannendachrand	scharf	☐	☐	unscharf	☐	☐
(kran.lat.Azetab.rand)	lateral nachfassend	☑	☐	horizontal	☐	☐
				ggr.abgerundet /Abschrägung	☐	☐
				Zubildungen	☐	☐
vord.Pfannendach	strichförmig, gleichmäßig	☐	☐	gleichmäßig dick	☐	☐
(kran.Pfannenkontur)				lat.ggr.verdickt,med.ggr.reduziert	☐	☐
				lat.mgr. verdickt, med.mgr. reduziert	☐	☐
Beurteilung des Gelenkspaltes						
	konzentrisch	☐	☐	ggr. divergierend	☐	☐
				deutlich divergierend	☐	☐
Beurteilung des Oberschenkelkopfes:						
Gesamteindruck	kugelförmig	☑	☑	abgeflacht	☐	☐
				pilzförmig	☐	☐
				eckig	☐	☐
Sitz des Kopfes in der Pfanne	tief	☐	☐	ggr. subluxiert	☐	☐
				subluxiert	☐	☐
				luxiert	☐	☐
Zentrum des Oberschenkelkopfes	med. des dors.			auf dem dors. Pfannenrand	☐	☐
	Pfannenrandes	☐	☐	lateral des Pfannenrandes	☐	☐
Beurteilung des Oberschenkelhalses:						
	schlank	☐	☐	walzenförmig	☐	☐
	vom Kopf gut abgesetzt	☐	☐	verkürzt	☐	☐
	scharf konturiert	☐	☐	Auflagerungen	☐	☐
	dicht	☐	☐	Struktur aufgelockert	☐	☐
Morgan-Linie	nicht vorhanden	☐	☐	zart sichtbar	☐	☐
				deutlich sichtbar	☐	☐
Norbergwinkel:						
	105° oder größer	☐	☐	zw.105° u. 100°	☐	☐
				100°	☐	☐
				95°	☐	☐
				90°	☐	☐
				kleiner 90°	☐	☐

Beurteilung des Tierarztes:

Kein Hinweis auf Hüftgelenksdysplasie (HD) - A :	☑
Verdächtig (Übergangsform) - B :	☐
Leichte HD – C :	☐
Mittlere HD – D :	☐
Schwere HD – E :	☐

GRSK e.V. Gutachter nach FCI N° 34 Dr. Peter Szabados (Hohenheimer Kreis: 1979-1995)

25-3-21

Dipl. Tzt. Dr. Peter Szabados
Fachtierarzt für Kleintiere
A-6020 Innsbruck, Geyrstraße 1
Auto Tel 0664 / 34 16 100
Tel 0512 / 39 21 59 · Fax DW 15

Datum,Stempel/Unterschrift des HD-Tierarztes

Österreichischer
Kynologenverband

Urkunde

AUSTRIAN SHOW WINNER 2020/2021

1. PLATZ

Rasse:	LABRADOR RETRIEVER
Name des Hundes:	**FULLCOOL WELL DONE**
Besitzer:	Jacobi Sabine & Hajostek Günter

10. Februar 2022

Für den Österreichischen Kynologenverband:

Präsident

Generalsekretär/Referent

Österreichischer Retriever Club (ÖRC)

Befundbogen zur Schulter- und Ellbogenuntersuchung

Name des Hundes: **Fullcool Well Done** Chip. Nr: **19110002021776**
ZB Nr: **LR 14273** Wurftag: **24.3.2020** Geschlecht: **Rüde**
Besitzer: **Jacobi Sabine u. Günter Hajostek, Leitenweg 10, 7551 Stegersbach**
Datum der Aufnahme: **24.3.2021** Aufnahme erstellt durch: **Dr. Szabados**

Technische Qualität der Bilder: o beurteilbar o nicht beurteilbar - folg. Bilder:.....

Schultergelenke		**re.**	**li.**		**re.**	**li.**
Caput humeri	o. B.	o	o	**OCD**	o	o
				abgeflacht	o	o
				Zubildungen	o	o
Ellbogengelenke						
Condylus humeri medialis						
	o. B.	o	o	**OCD**	o	o
				Zubildungen bis 2 mm	o	o
				2 bis 5 mm	o	o
				über 5 mm	o	o
Epicondylus humeri med.						
	o. B.	o	o	Zubildungen bis 2 mm	o	o
				2 bis 5 mm	o	o
				über 5 mm	o	o
Epicondylus humeri lat.						
	o. B.	o	o	Zubildungen bis 2 mm	o	o
				2 bis 5 mm	o	o
				über 5 mm	o	o
Process. anconaeus (PA)						
	o. B.	o	o	unvereinigt **(IPA)**	o	o
				Zubildungen bis 2 mm	o	o
				2 bis 5 mm	o	o
				über 5 mm	o	o
Processus coronoideus med. (PCM)						
	o. B.	o	o	unvereinigt **(IPCM)**	o	o
				Kontur unscharf	o	o
				plumpe Form	o	o
				Zubildung	o	o
Incisura semilunaris						
	o. B.	o	o	ggr. Sklerose	o	o
				deutl. Sklerose	o	o
	rund	o	o	unrund	o	o
Gelenksfläche Radius/Ulna						
	o. B.	o	o	Stufe vorhanden	o	o
				inkongruentes Gelenk	o	o
				Radius - Zubildungen bis 2 mm	o	o
				2 bis 5 mm	o	o
				über 5 mm	o	o

Schultergelenk OCD	**frei** o	**ED 0**	o
	Verdacht o	**ED Übergangsform-Borderline**	o
	vorhanden o	**ED-Grad 1**	o
		ED-Grad 2	o
Ellbogengelenk OCD	**frei** o	**ED-Grad 3**	o
	vorhanden o		

25.3.21

Bestätigung der Befundstelle - Datum, Stempel, Unterschrift

Dipl. Tzt. Dr. Peter Szabados
Fachtierarzt für Kleintiere
A-6020 Innsbruck, Leopoldstraße 1
Tel 0512/39 21 59 • Fax DW 15

GRSK e.V.
Gutachter
nach FCI
Nº 34
Dr. Peter Szabados
(Hohenheimer Kreis 1979-1995)

Österreichischer Retriever Club (ÖRC)

FORMWERTBEURTEILUNG

ORT / DATUM: Kaisersteinbruch (BGL), 27.03.2021

Name: FULLCOOL WELL DONE
NR: 29 **Wurfdatum: 24.03.2020**
CHIPNUMMER: 191100002021776 **ÖHZB: LR 14273**
GESCHLECHT: Rüde **RASSE: Labrador Retriever**

BESCHREIBUNG

12 Monate alter Rüde
Schere komplett
Maskulines Kopf
Harmonisch aufgebaut
Korr. Winkelung der Vor- u. Hinterhand
Vorzügl. Haarkleid
Flüssiges Gangwerk

BEWERTUNG

Vorzüglich	X
Sehr gut	
gut	
genügend	
disqualifiziert	
ohne Bewertung	

Ingrid Grill

Formwertrichterin: .....

Österreichischer Retriever Club (ÖRC)

Befundbogen zur Schulter- und Ellbogenuntersuchung

Name des Hundes: **Fullcool Well Done** Chip. Nr: **19110002021776**
ZB Nr: **LR 14273** Wurftag: **24.3.2020** Geschlecht: **Rüde**
Besitzer: **Jacobi Sabine u. Günter Hajostek, Leitenweg 10, 7551 Stegersbach**
Datum der Aufnahme: **24.3.2021** Aufnahme erstellt durch: **Dr. Szabados**

Technische Qualität der Bilder: o beurteilbar o nicht beurteilbar - folg. Bilder:.....

Schultergelenke		**re.**	**li.**		**re.**	**li.**
Caput humeri	o. B.	o	o	**OCD**	o	o
				abgeflacht	o	o
				Zubildungen	o	o
Ellbogengelenke						
Condylus humeri medialis						
	o. B.	o	o	**OCD**	o	o
				Zubildungen bis 2 mm	o	o
				2 bis 5 mm	o	o
				über 5 mm	o	o
Epicondylus humeri med.						
	o. B.	o	o	Zubildungen bis 2 mm	o	o
				2 bis 5 mm	o	o
				über 5 mm	o	o
Epicondylus humeri lat.						
	o. B.	o	o	Zubildungen bis 2 mm	o	o
				2 bis 5 mm	o	o
				über 5 mm	o	o
Process. anconaeus (PA)						
	o. B.	o	o	unvereinigt **(IPA)**	o	o
				Zubildungen bis 2 mm	o	o
				2 bis 5 mm	o	o
				über 5 mm	o	o
Processus coronoideus med. (PCM)						
	o. B.	o	o	unvereinigt **(IPCM)**	o	o
				Kontur unscharf	o	o
				plumpe Form	o	o
				Zubildung	o	o
Incisura semilunaris						
	o. B.	o	o	ggr. Sklerose	o	o
				deutl. Sklerose	o	o
	rund	o	o	unrund	o	o
Gelenksfläche Radius/Ulna						
	o. B.	o	o	Stufe vorhanden	o	o
				inkongruentes Gelenk	o	o
				Radius - Zubildungen bis 2 mm	o	o
				2 bis 5 mm	o	o
				über 5 mm	o	o

Schultergelenk OCD	**frei** o	**ED 0**	o
	Verdacht o	**ED Übergangsform-Borderline**	o
	vorhanden o	**ED-Grad 1**	o
		ED-Grad 2	o
Ellbogengelenk OCD	**frei** o	**ED-Grad 3**	o
	vorhanden o		

25.3.21

Bestätigung der Befundstelle - Datum, Stempel, Unterschrift

Dipl. Tzt. Dr. Peter Szabados
Fachtierarzt für Kleintiere
A-6020 Innsbruck, Leopoldstraße 1
Tel 0512/39 21 59 • Fax DW 15

GRSK e.V.
Gutachter
nach FCI
Nº 34
Dr. Peter Szabados
(Hohenheimer Kreis 1979-1995)

Österr. Retriever Club

Prüfungstyp	**Anlagenfeststellung für Retriever**		
Ort	Bleiburg		
Datum	17.04.2021	Los-Nr	2

Hund

Name	**WELL DONE FULLCOOL**			ÖHZB-Nr	**14273**
Rasse	**LABRADOR RETRIEVER**			Geschlecht	**R**
Wurfdatum	24.03.2020	Chip-Nr	191100002021776	ÖLBJ-Nr	672
Vater	GREENSTON'S TOTAL ECLIPSE		ZB-Nr	HR 19497	
Mutter	FULLCOOL CHARISMA		ZB-Nr	ÖHZB/LR 11637	
Hundebesitzer	**Guenter HAJOSTEK** A-7551 Stegersbach Leitenweg 10				
Züchter	**KACA & DAVORIN KACIAN** HR-10411 ORLE BUKEVJE 25 C				
Hundeführer	**Guenter HAJOSTEK** A-7551 Stegersbach Leitenweg 10				

Prüfungsfächer

Prüfungsfach	Beurteilung
Schussprüfung (Flintenschuss)	Bestanden
Bringen einer Ente aus tiefen Wasser	Bestanden
Markierung mit einem Fasan	Bestanden
Bringen von Nutzwild	Bestanden
Nasengebrauch während der gesamten Prüfung	Bestanden
Führigkeit während der gesamten Prüfung	Bestanden
Arbeitsfreude während der gesamten Prüfung	Bestanden
Stand- u. Arbeitsruhe w. der gesamten Prüfung	Bestanden

Beurteilung

Beurteilung Gesamt	**Bestanden**	Formwert
Prüfungsleiter	**Dr. Walter ANZBÖCK**	
Leistungsrichter 1	**Dr. Walter ANZBÖCK**	
Leistungsrichter 2	**MF. STEFAN MIGSICH**	
Leistungsrichter 3	**Mag. Franz Deim**	
Anmerkungen		

Copyright © 2021 ÖJGV - Leistungsbuchführer
Powered by UNIDATA GEODESIGN GmbH

Österreichischer Retriever Club (ÖRC)

Befundbogen zur Schulter- und Ellbogenuntersuchung

Name des Hundes: **Fullcool Well Done** Chip. Nr: **19110002021776**
ZB Nr: **LR 14273** Wurftag: **24.3.2020** Geschlecht: **Rüde**
Besitzer: **Jacobi Sabine u. Günter Hajostek, Leitenweg 10, 7551 Stegersbach**
Datum der Aufnahme: **24.3.2021** Aufnahme erstellt durch: **Dr. Szabados**

Technische Qualität der Bilder: o beurteilbar o nicht beurteilbar - folg. Bilder:.....

Schultergelenke		**re.**	**li.**		**re.**	**li.**
Caput humeri	o. B.	o	o	**OCD**	o	o
				abgeflacht	o	o
				Zubildungen	o	o
Ellbogengelenke						
Condylus humeri medialis						
	o. B.	o	o	**OCD**	o	o
				Zubildungen bis 2 mm	o	o
				2 bis 5 mm	o	o
				über 5 mm	o	o
Epicondylus humeri med.						
	o. B.	o	o	Zubildungen bis 2 mm	o	o
				2 bis 5 mm	o	o
				über 5 mm	o	o
Epicondylus humeri lat.						
	o. B.	o	o	Zubildungen bis 2 mm	o	o
				2 bis 5 mm	o	o
				über 5 mm	o	o
Process. anconaeus (PA)						
	o. B.	o	o	unvereinigt **(IPA)**	o	o
				Zubildungen bis 2 mm	o	o
				2 bis 5 mm	o	o
				über 5 mm	o	o
Processus coronoideus med. (PCM)						
	o. B.	o	o	unvereinigt **(IPCM)**	o	o
				Kontur unscharf	o	o
				plumpe Form	o	o
				Zubildung	o	o
Incisura semilunaris						
	o. B.	o	o	ggr. Sklerose	o	o
				deutl. Sklerose	o	o
	rund	o	o	unrund	o	o
Gelenksfläche Radius/Ulna						
	o. B.	o	o	Stufe vorhanden	o	o
				inkongruentes Gelenk	o	o
				Radius - Zubildungen bis 2 mm	o	o
				2 bis 5 mm	o	o
				über 5 mm	o	o

Schultergelenk OCD	**frei** o	**ED 0**	o
	Verdacht o	**ED Übergangsform-Borderline**	o
	vorhanden o	**ED-Grad 1**	o
		ED-Grad 2	o
Ellbogengelenk OCD	**frei** o	**ED-Grad 3**	o
	vorhanden o		

25.3.21

Bestätigung der Befundstelle - Datum, Stempel, Unterschrift

Dipl. Tzt. Dr. Peter Szabados
Fachtierarzt für Kleintiere
A-6020 Innsbruck, Leopoldstraße 1
Tel 0512/39 21 59 • Fax DW 15

GRSK e.V.
Gutachter
nach FCI
Nº 34
Dr. Peter Szabados
(Hohenheimer Kreis 1979-1995)

Österreichischer
Kynologenverband

Urkunde

AUSTRIAN SHOW WINNER 2020/2021

1. PLATZ

Rasse:	LABRADOR RETRIEVER
Name des Hundes:	**FULLCOOL WELL DONE**
Besitzer:	Jacobi Sabine & Hajostek Günter

10. Februar 2022

Für den Österreichischen Kynologenverband:

Präsident

Generalsekretär/Referent